


པགས་ཀོ་ནད་གཞི།

LUMPY SKIN DISEASE IN YAKS

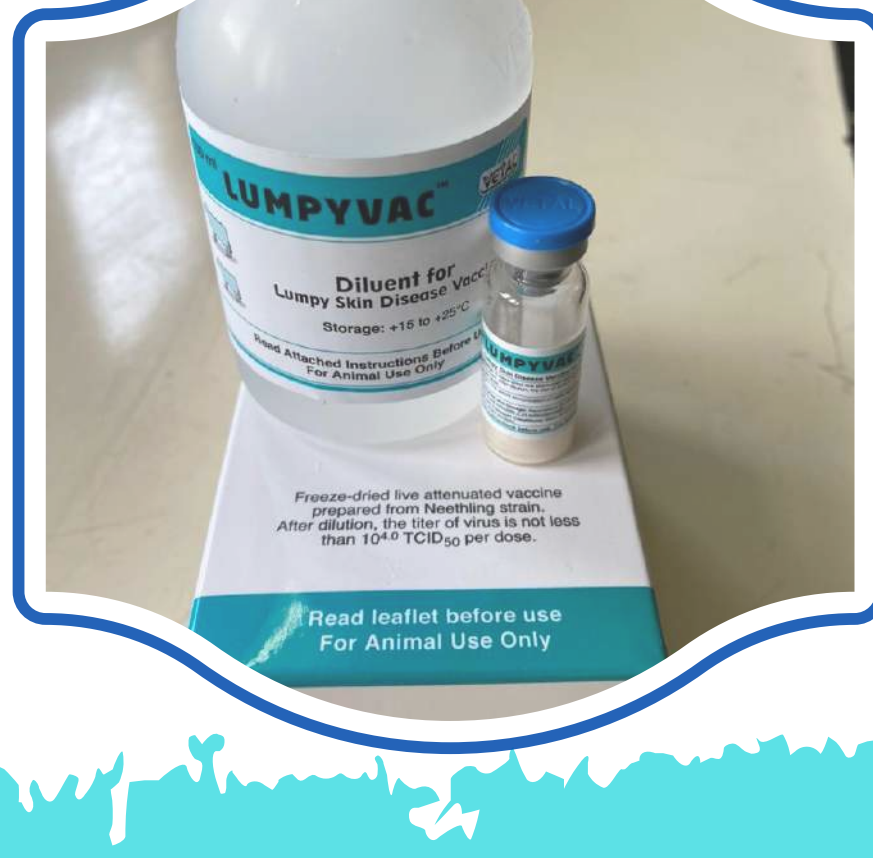
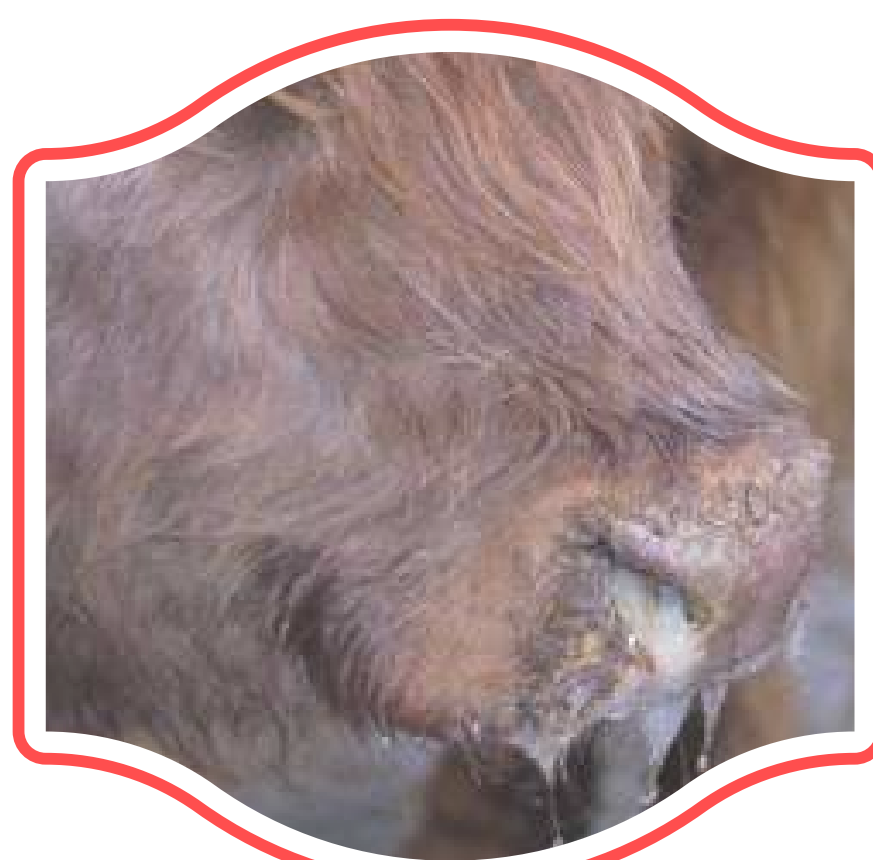
ནད་གྱི་རྟགས་མཚན།

- རྩོད་འབར་རྒྱབ་ནི།
- ཟ་ཁམས་བཀག་ནི་དང་གཟུགས་ཞན་ཁོག་འགྱུར་ནི།
- ལྷ་ཁུ་འཐོན་ནི།
- ཁ་ཁུ་ཚད་ལས་བཟུལ་འཛུག་ནི།
- ཞོམ་སྐྱམ་ནི།
- པགས་ཀོ་གྲུར་མཛེར་ཉོ་དང་ཕྱ་ཐོན་ནི།
- རྩེ་ལག་དང་གཟུགས་སྒྲོ་ནི།
- དུམ་བྲག་རེ་ཤི་རྒྱུ་ཡང་འབྱུང་ནི།
- བོལ་ཕྱུང་བཞུག་ནི།

བཀག་ཐབས་དང་བཀག་འཛིན།

- ཉི་གདབས་ལུ་ཡོད་པའི་སྒོ་ནས་རྒྱ་སྒྱུད་ཡིག་ཚང་ནང་ལུ་སྒྲན་ཞུ་འབད་ཞིན་མ་ལས་ཁག་ཆེ་བའི་བསྐྱབ་བྱ་ལེན་དགོ།
- ནད་གཞི་འདི་ལུ་ངེས་གསལ་གྱི་སྒྲོན་བཅོས་ག་ནི་ཡང་མེད་པ་ཨིན།
- རང་གི་སེམས་ཅན་ཚུ་སེམས་ཅན་པགས་ཀོ་ནད་འཛིན་ཡོད་པའི་དོགས་པ་ཡོད་མི་དང་སྤྱོད་བསྐྱེད་ནི་ལས་འཛུམ་དགོ།
- གཡག་ནད་ཐོབ་མི་དང་ནད་གཞི་ཐོབ་ཡོད་པའི་དོགས་པ་ཡོད་མི་ཚུ་གཞན་ནད་གཞི་མེད་མི་ཚུ་ལས་ལོགས་སུ་སྤྱོད་བཞག་དགོ།
- ནད་གཞི་འདི་ལས་ཤི་རྒྱུ་བྱུང་མི་ཚུ་ས་དོང་ནང་ལུ་ལེགས་ཤོམ་སྤྱོད་བཞག་དགོ།



CLINICAL SIGNS

- High fever
- Loss of appetite (anorexia) and weakness
- Nasal discharge
- Excessive salivation
- Reduction in milk yield
- Appearance of nodules and wounds on the skin
- Swollen limbs and abdomen
- Death in some cases
- Pregnant yaks may abort

PREVENTION AND CONTROL

- Report to the nearest Livestock Extension Centre and seek necessary advice.
- There is no specific treatment to cure this disease.
- Avoid mixing your herd with other herds suspected to be infected.
- Isolate the affected yak from apparently healthy ones.
- Proper disposal of carcasses by digging a pit and covering it well.

1244

Picture Credits: Field Livestock Officials, DoL